Nieuwsbulletin Paro N•O•

[Parodontologiepraktijken Noord- en Oost-Nederland]

Nr 24 • Oktober 2017

Eindredactie: Edwin Zeubring
Mail de redacteur: edwin.zeubring@paropraktijktwente.nl
Vormgeving: Aat Doek BNO

In deze uitgave

- EuroPerio9 2018
- Annual Meeting American Academy of Periodontology (Boston USA)
- Zirconium, het perfecte (af)sluitstuk?
- Parodontale diagnostiek bij orthodontische therapie
- Casus recessiebedekking
- Nieuws

PARO PRAKTIJK GRONINGEN PARODONTOLOGIE EN IMPLANTOLOGIE

PPZ Parodontologie Praktijk Zwolle parodontologie & implantologie

PPT Parodontologie Praktijk Twente Parodontologie • Implantologie

PPF PARODONTOLOGIE PRAKTIJK FRIESLAND PARODONTOLOGIE - IMPLANTOLOGIE

PARODONTOLOGIE PRAKTIJK EMMEN

DE PARO DONTO LOOG

umcg Centrum voor Tandheelkunde en Mondzorgkunde

gelreland parodontologie parodontologie • implantologie

>Europerio9 2018

Van 20 tot 23 juni 2018 is Amsterdam vier dagen de hoofdstad van de wereld van dentale professionals. Europerio is een mondiaal congres. Een gelegenheid in eigen land die niet gemist mag worden. Amsterdam zal zich vooral onderscheiden door een meer interactief karakter dan de vorige edities. Denk aan de zogenaamde PED talks door alumni van de post-initiële opleiding Parodontologie en Implantologie en diverse workshops. Meer dan 120 sprekers vanuit de hele wereld zullen passievolle lezingen geven over parodontale en peri-implantaire behandelopties, protocollen, klinische (on)mogelijkheden en korte en lange termijn resultaten.
Kijk voor het hele programma op www.efp.org/europerio ook voor aanmelding.

Naast het wetenschappelijk programma is Amsterdam dé aangewezen plek om het nuttige en leerzame met het aangename te combineren. Buiten een georganiseerd sociaal programma staat het een ieder uiteraard vrij om zijn of haar eigen weg te vinden in het uiterst gevarieerde uitgaans-leven van onze hoofdstad.
Als opwarmer voor dit congres wordt op 24 november in Ede het NVvP najaarscongres 'Perio on the Move' gehouden met als thema 'the perio-ortho connection'. Een aanrader! In deze editie alvast twee artikelen die hieraan gerelateerd (kunnen) zijn. •

Edwin Zeubring

<PPT enschede

>Annual Meeting American Academy of Periodontology (Boston USA)

Van 9 tot 13 september 2017 was er de AAP (Amerikaanse Parodontologie Vereniging) annual meeting in Boston "Navigating the future of Periodontology'.

Deze tegenhanger van de EFP werd door een kleine Nederlandse delegatie bezocht. Het was leuk de overeenkomsten en verschillen tussen de continenten te zien. De overeenkomsten zijn dat het congres uitstekend georganiseerd is, er geen verschil is in sponsors van het congres en dus de aanwezigheid van dezelfde industriële deelnemers op het beursplein. Dit betekent dat het overgrote deel van de markt door een beperkt aantal bedrijven gedomineerd wordt. Wetenschappelijk was het congres minder interessant. Terwijl in Europa de wetenschappelijke onderbouwing grotendeels voorop staat, is het gehalte van "in my hands it works" vrij dominant aanwezig. De wetenschappelijk goed onderbouwde voordrachten waren meestal van Europese oorsprong. Wat verder een opvallend verschil is, hoe om te gaan met commerciële strategieën. Dit is in de USA heel normaal terwijl dit in Europa minder het geval is. Melle Vroom was uitgenodigd om een voordracht te verzorgen op een Corporate Forum. In deze lezing met als titel "GBR with d-PTFE membranes –Applications and techniques for daily practice" werden diverse technieken beschreven die in de PPF zijn uitgedacht.
Het was leuk om verschillende collega's te zien en van gedachten te kunnen wisselen. Al met al was het interessant om eens een Amerikaans congres gevolgd te hebben. •

Lodewijk Gründemann en Melle Vroom

<PPF leeuwarden

>Zirconium, het perfecte (af)sluitstuk?

Een optimaal lange termijn resultaat van implantaten hangt af van vele factoren. De reden van het falen kan worden verdeeld in twee categorieën: biologische en materiaal-technische complicaties. In de literatuur zijn vele artikelen te vinden welke aangeven hoe groot de kans op deze complicaties is. Onderzoek vermeldt een schatting van de prevalentie van peri-implant mucositis op 63,4% en van peri-implantitis op 18,8% uitgaande van de patiënt. Materiaal technische complicaties zij moeilijker in kaart te brengen omdat er diverse redenen zijn voor het falen maar het totaal ligt gemiddeld tussen de 3.5 en 15,2 %. Nieuwe technieken zoals CadCam en materialen zoals zirconium zullen vermoedelijk de kans op problemen verkleinen, maar hier zijn nog onvoldoende studies over gepubliceerd.
Dus met het voorkomen van biologische complicaties valt dus de meeste winst te behalen.
In voorgaande edities van de nieuwsbrief heb ik reeds een groot aantal factoren besproken waaronder vooraf eliminatie van parodontale ontstekingen, een zo optimale mogelijke mondhygiëne, correcte driedimensionale plaatsing van implantaten, optimale passende en goed reinigbare suprastructuren en minimale pockets rondom de implantaten.
De standaard is het maken van verschroefbare constructies waarvan een titanium insert in het implantaat schuift met een in het laboratorium gecementeerde zirconium opbouw (b.v. het Straumann Variobase abutment). De kroon is dan monolitisch zirconium of zirconium met opgebakken porselein. De biocompatibiliteit van het gebruikte materiaal is hierbij belangrijker dan we voorheen vermoedden en wellicht vormt het een heel belangrijk (af)sluitstuk op het werk. Het juiste materiaal en de juiste bewerking van het materiaal is hierbij wellicht de sleutel. Ik kwam dit op het spoor omdat ik geplaatste kronen op implantaten terug zag voor een nulmeting en merkte dat ik bij sommige implantaten nauwelijks mijn sonde in de pocket kreeg waarbij het lijkt dat het peri-implantaire weefsel zo strak om de suprastructuur sluit of dat er een desmosomale aanhechting plaats vindt van het sulcus epitheel aan de suprastructuur. Als het weefsel zo mooi en "vast" aansluit rond de kroon dan zal de bacteriële penetratie in de sulcus ook minimaal moeten zijn. Dus met andere woorden dit kan een behoorlijke preventie betekenen van biologische complicaties. Ik besprak mijn bevindingen met mijn collega parodontologen waarna ik informatie hierover van Melle Vroom ontving.
In de literatuur is te vinden dat ruwheid van het transmucosale deel van de suprastructuur idealiter 0.2 µm is. Commercially available machined titamium en stock abutments van zirconium blijken hieraan over het algemeen aan te voldoen (bij twijfel kunnen de specificaties worden opgevraagd bij de implantaat fabrikant). Maar tegenwoordig maken we vrijwel alleen gebruik van geïndividualiseerde abutments van zirconium. Om dit zirconium op de ruwheid van 0.2 µm te brengen bestaat een polijst protocol, het zogenaamde Me-protocol waarbij gebruik wordt gemaakt van een medium ruw polijst set (b.v. Komet Gebr Brasseler rood 94000M 104 030 met grain size van 40 µm) Daarna dient de suprastructuur te worden geplaatst in een ultrasoon bad van 30°C voor 5 minuten en 10 seconden met stoom onder de druk van 600kPa gereinigd te worden.
Dus het is onze taak om dit met het laboratorium te bespreken en erop toe te zien dat het zo wordt verwerkt. Help het peri-implantaire weefsel zo gezond mogelijk te houden!
Voor verdere informatie hierover kan ik onderstaand artikel dat dit beschrijft mailen. Bericht mij dan op olafveth@me.com

Happe et al. : Effects of different polishing protocols on the surface roughness uses for custom-made implant abutments. Journal of prothetic Dentistry 2015; 113; 440-447 •

Olaf Veth

<PPZ zwolle

>Parodontale diagnostiek voorafgaand aan orthodontische therapie

<PPG GRONINGEN

De relatie tussen parodontologie en orthodontie wordt niet vaak belicht. Een gezond parodontium is een belangrijk uitgangspunt voor een geslaagde orthodontische behandeling. Omgekeerd kan regulatie van de elementen de reinigbaarheid vergroten, de occlusie verbeteren en esthetische verbeteringen teweeg brengen.
Voorafgaand aan orthodontie zal parodontale screening de risico's op eventuele onwenselijke behandeluitkomsten reduceren. Dit slaat niet alleen op parodontale ontsteking maar ook vorm en textuur van het parodontale biotype spelen hierbij een belangrijke rol.

Een eenvoudige DPSI-meting (Dutch Periodontal Screening Index) lijkt voldoende om parodontale ontsteking uit te sluiten. Indien er tijdens de screening, voorafgaand aan orthodontische behandeling, sprake is van parodontale problematiek is een goede behandelvolgorde van groot belang.
De orthodontist of tandarts heeft een gezond parodontium nodig om tot een succesvol behandelresultaat te kunnen komen. Het parodontale ligament dient pas te worden belast wanneer het gezond is. Het opstarten van een orthodontische behandeling in een parodontaal ongezonde mond kan zelfs tot verder aanhechtingsverlies leiden.
Een goed voorbeeld is de patiënte van 13 jaar die naar ons werd verwezen in verband met ernstige pocketvorming ter hoogte van de 31 en 41 (Figuur 1). Zij is dan reeds anderhalf jaar onder behandeling middels uitneembare en vaste orthodontische apparatuur. De apparatuur in de onderkaak is recent voor consultatie verwijderd. Aanvullend onderzoek laat zien dat er op meerdere plekken in de mond sprake is van matig tot ernstig botverlies met angulaire componenten (Figuur 2). Juveniele parodontitis kent gelukkig een lage incidentie. De laatste jaren neemt het aantal orthodontische behandelingen bij volwassenen echter toe. Gelet op de hogere incidentie van parodontale problematiek bij ouderen wordt de orthodontist wellicht vaker geconfronteerd met parodontale problemen.
Diagnostiek ten aanzien van het parodontale biotype wordt in de orthodontie steeds frequenter toegepast. De conventionele laterale schedelfoto wordt regelmatig aangevuld of zelfs vervangen door een Conebeam CT-scan (CBCT). Hierbij is beoordeling van de dikte van het alveolaire bot rond de elementen mogelijk. De linguale en buccale corticalis vormen een natuurlijke barrière waarin de elementen kunnen worden verplaatst. Dit wordt ook wel de "genetische envelop" genoemd. Het is al lang bekend dat een dehiscentie van het aveolaire bot (Figuur 3) een predisponerende factor is voor het ontwikkelen van een gingivale

Figuur 1

Figuur 3

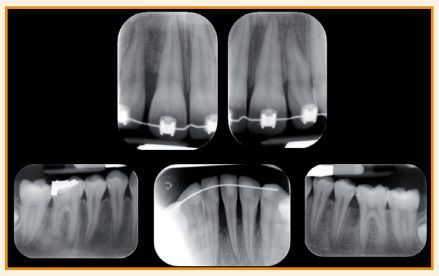

Figuur 2

Figuur 4

recessie (Wennstrom et al. 1987). Wanneer er tevens sprake is van een dun biotype neemt het risico op recessie toe (Figuur 4). De dikte van de gingiva is op verschillende manieren (wijzen?) te bepalen. Beoordeling middels CBCT of doorschijnendheid van de pocketsonde in de sulcus zijn eenvoudige en reproduceerbare manieren. Visuele inspectie van de gingivadikte is niet betrouwbaar gebleken (Zweers et al. 2014).
In samenspraak met de orthodontist of tandarts kan een passend parodontaal en orthodontisch behandelplan worden opgesteld om tot een optimaal resultaat te komen. In een volgende editie zullen enkele behandelmogelijkheden worden beschreven. Ook tijdenshet komende NVvP najaarscongres, op 24 november 2017 met als titel "Perio on the Move", zal dit ongetwijfeld aan de orde komen. Ik hoop u daar te zien. •

Jeroen Zweers

>Praktijk info

PPG locatie Groningen Ubbo Emmiussingel 17
9711BB Groningen • tel. 050-3130064
fax 050 3186968
e-mail: info@paropraktijkgroningen.nl
www.paropraktijkgroningen.nl

PPG locatie Veendam Molenstreek 13
9641HA Veendam • tel. /e-mail/website: zie PPG

PPZ Groot Weezenland 15 • 8011 JV Zwolle
tel. 038-4222003
e-mail: info@paropraktijkzwolle.nl
www.paropraktijkzwolle.nl

PPT Auke Vleerstraat 5 • 7521 PE Enschede
tel. 053-4300024
e-mail: info@paropraktijktwente.nl
www.paropraktijktwente.nl

PPF Bredyk 1b, 9084 AG Goutum
tel. 058-2160462 • fax 058-2160517
e-mail: info@parofries.nl • www.parofries.nl

PPE Boslaan 6 • 7811 GJ Emmen
tel. 0591-645005 • fax 0591-619350
e-mail: paro.emmen@live.nl
www.paro-emmen.tandartsennet.nl

DE PARODONTOLOOG Helperplein 21
9721 CX Groningen • tel. 050-7271511
info@deparodontoloog-groningen.nl
www.deparodontoloog-groningen.nl

UMCG Ant. Deusinglaan 1 • 9713 AV Groningen
tel. 050-3633092 • fax 050-3632696
Afspraken polikliniek en halitose 050-3637505
e-mail: CTM@med.umcg.nl • www.ctm.umcg.nl

GELRELAND PARODONTOLOGIE
Groenmarkt 22 • 7201 HZ Zutphen
tel. 085-2732335 • e-mail: info@gelreland.nl
www.gelreland.nl

>Casus recessiebedekking

<PPZ ZWOLLE

Figuur 1

Figuur 2

Figuur 1a

Figuur 2a

Recessies zijn een regelmatig voorkomend probleem. Dit behoeft niet altijd behandeling, maar er bestaan zeker een aantal indicaties. Primair zijn dit de esthetiek, gevoeligheid van de radix en ten behoeve van de plaquecontrole. In de PPZ voeren we deze behandeling met regelmaat uit. Omwille van de esthetiek is hierbij een duidelijke voorkeur voor een chirurgische techniek waarbij gebruikt wordt gemaakt van een gedeëpithelialiseerd bindweefseltransplantaat al dan niet gecombineerd met een regeneratieve techniek. Gebruik van een geëpithelialiseerd bindweefseltransplantaat geeft esthetisch een mindere uitkomst en uit de literatuur blijkt hiermee bovendien een minder voorspelbare uitkomst dan met een gedeëpithelialiseerd transplantaat. Naast behandeling van de recessie krijgt instructie van een atraumatische elektrische poetsmethode de aandacht om zodoende ook een mogelijk etiologische factor te elimineren. Roken is een contra-indicatie omdat dit vasoconstrictie veroorzaakt met een verhoogde kans op infectie en verstoorde wondgenezing als gevolg. Vier tot vijf weken pre-operatief stoppen met roken lijkt volgens de literatuur overigens wel een positief effect te hebben op de wondgenezing.

Hieronder twee casussen uit onze praktijk.
Casus 1 (Figuur. 1) betreft een 24-jarige dame waarbij ter plaatse van de 41 een recessie aanwezig is. Deze recessie loopt tot voorbij de mucogingivale grens. Mevrouw geeft aan dit lastig te kunnen poetsen en heeft in toenemende mate last van gevoeligheid van de weefsels. Tijdens het intra-orale onderzoek blijkt geen afwijkende tandstand. Wij hebben met een gedeëpithelialiseerd bindweefseltransplantaat uit het palatum de recessie bedekt. Na twee weken zijn de hechtingen verwijderd. Figuur. 1a toont het resultaat zes maanden postoperatief.
Casus 2 (Figuur. 2) betreft een 23-jarige man waarbij ter plaatse van element 33 een forse recessie aanwezig is tot voorbij de mucogingivale grens. De heer heeft last van koud-gevoeligheid en vindt zijn tandvlees rond de wortel lastig te reinigen. Gezien de grote extensie van de recessie en prominentie van de radix naar buccaal was het de vraag of we in staat zouden zijn de radix in één behandeling te bedekking. In deze casus is de recessie door middel van een gedeëpithelialiseerd bindweefseltransplantaat uit het palatum in combinatie met het gebruik van een glazuurderivaat (Emdogain) behandeld. Figuur 2a toont het resultaat één jaar na deze behandeling. •

Ellart v/d Weerdhof & Daniël Oortgiesen

>Nieuws

GELRELAND PARODONTOLOGIE

<GELRELAND ZUTPHEN

Op 9 oktober 2017 opent Gelreland Parodontologie: een verwijspraktijk voor parodontologie en implantologie in het stadshart van Zutphen. Gelreland Parodontologie is een nevenvestiging van de Parodontologie Praktijk Twente (PPT), waar Edwin Zeubring en Richard Koop beiden werkzaam zijn. De vestiging Zutphen zal de reisafstanden voor veel patiënten in de regio Oost-Nederland verkleinen. Voorlopig zal Richard Koop 2 dagen per week, te weten op de maandag en de vrijdag, aanwezig zijn in Zutphen voor patiënten. In de nieuwe praktijk zal ook een mondhygiënist werkzaam zijn. •

Donderdagavond 2 november 2017 organiseren wij ons openingssymposium in Fort Bronsbergen te Zutphen. Richard en Edwin nodigen u van harte uit om bij deze avond aanwezig te zijn. **Aanmelden kan via: info@gelreland.nl.**